Hernia parajejunalis.

(Mit einer Tafel.)

Inaugural-Dissertation

zur

Erlangung der Doktorwürde

in der

gesamten Medizin

verfasst und einer

Hohen medizinischen Fakultät

der

Kgl. Bayer. Ludwig-Maximilians-Universität zu München

vorgelegt von

Carl Braun,
approb. Arzt aus München.

München 1907.
Kgl. Hof- und Universitäts-Buchdruckerei von Dr. C. Wolf & Sohn.

Digitized by the Internet Archive
in 2026

https://archive.org/details/IA41552325_0161

Hernia parajejunalis.

(Mit einer Tafel.)

Inaugural-Dissertation

zur

Erlangung der Doktorwürde

in der

gesamten Medizin

verfasst und einer

Hohen medizinischen Fakultät

der

Kgl. Bayer. Ludwig-Maximilians-Universität zu München

vorgelegt von

Carl Braun,
approb. Arzt aus München.

München 1907.
Kgl. Hof- und Universitäts-Buchdruckerei von Dr. C. Wolf & Sohn.

Gedruckt mit Genehmigung der medizin. Fakultät der Universität München.

Referent: Herr Obermedizinalrat Prof. Dr. von Bollinger.

Während die äusseren Hernien schon seit langen Zeiten eines eingehenden Studiums gewürdigt wurden, ist unsere Kenntnis von den inneren Hernien relativ jungen Datums; denn erst im Jahre 1857 legte Treitz (23) den Grund dazu durch seine Arbeit über die Hernia retroperitonealis, in der er eine genaue morphologische Beschreibung dieser Hernien gab und ihre Genese aufzuklären suchte. Wohl waren schon vor ihm mehrere Fälle beobachtet worden; aber die Autoren hatten sie entweder als Bildungsfehler angesprochen*) oder zwar als Hernien erkannt, aber unrichtig erklärt.**) Treitz unterscheidet, indem er die Hernie der Bursa omentalis nicht zu den inneren Hernien rechnet, drei Typen, die Hernia subcoecalis, intersigmoidea und die Hernia retroperitonealis κατ' ἐξοχήν.

Diese letztere, von der er persönlich acht Fälle beobachten konnte, nimmt seinen Untersuchungen zufolge immer ihren Ausgang von der schon vor ihm von Hensing, Huschke u. a. beschriebenen Fossa duodenojejunalis. Es ist dies nach ihm eine an der linken Seite der Flexura duodenojejunalis befindliche Bauchfelltasche, hervorgerufen durch eine halbmondförmige Peritonealfalte, deren freier, konkaver Rand nach rechts und etwas nach oben sieht und das Darmrohr an der genannten Flexur umkreist. Während das untere Horn der Falte in den Peritonealüberzug des Endstückes des Duodenum übergeht, verliert sich das obere Horn im unteren Blatt des

*) Neubauer, Lautner, Rokitansky.

**) Cooper u. a.

Mesocolon transversum. Im oberen Horn verläuft in der Regel mehr oder weniger weit vom Rande entfernt die Vena mesenterica inf. in einem nach links und oben gewölbten Bogen, im unteren, weiter entfernt vom Rande, von rechts nach links die Art. colica sin., welche sich mit der eben genannten Vene kreuzt. Die nach abwärts zu blind endigende Grube liegt gewöhnlich an der linken Seite des dritten Lendenwirbels.

Es ist klar, dass Hernien, welche sich in dieser Grube entwickeln, nach Lage und Richtung derselben ihren Sitz vorzugsweise in der linken Bauchseite haben müssen. Sie vergrössern sich in der Richtung auf das Colon descendens zu, indem sie das Mesocolon descendens von der hinteren Rumpfwand abheben und sind dadurch charakterisiert, dass im vorderen Rande ihrer auf der rechten Seite des Bruchsackes gelegenen Öffnung die Vena mesent. inf. verlaufen muss. Tatsächlich beziehen sich auch die Beobachtungen Treitz' nur auf linksseitige Hernien und die Schilderungen, welche frühere Autoren von ähnlichen Fällen boten,[1]) dienten teils den Beobachtungen Treitz' nur zur Stütze, teils waren sie nicht eindeutig genug abgefasst, als dass sie in Treitz Zweifel daran hätten erwecken können, ob wirklich seine Fossa duod.-jej. der einzige Ausgangspunkt der Hernia retroperitonealis sei.

Jedoch schon bald nach Treitz konnte Klob(12) den ersten sicheren Fall einer rechtsseitigen retroperitonealen Hernie beobachten. Er beschrieb an der Leiche eines 36jährigen Mannes einen Bruch, der ganz in der rechten Abdominalhälfte liegend, als vordere Wand seines Sackes, das von der hinteren Bauchwand abgehobene Mesocolon ascendens hatte, während sich die Bruchpforte an der nach links hinten ge-

[1]) Neubauer, Lautner, Cooper, Bryk, Biagini, Hauff, Bordenave, Ridge und Hilton.

richteten Wand befand und in ihrem vorderen Rande die Art. ileocolica beherbergte. Klob stellte daraufhin einen prinzipiellen Unterschied zwischen den linksseitigen und den rechtsseitigen Hernien auf, von denen die letzteren in dem unteren Horn der Treitz'schen Fossa entstehen sollten.

Dieser Ansicht widersprach Gruber, (6) indem er sich auf den Standpunkt stellte, dass beide Arten von Hernien an der gleichen Stelle entstünden, in der von ihm so bezeichneten Retroeversio mesogastrica, welche er für identisch mit der Treitz'schen Fossa ansieht. Wenn er jedoch die Bemerkung macht, dass die Retroeversio mesogastrica sich auch, wenn sie sackartig auftrete, unter der Pars transversa inf. duodeni schief nach abwärts und rechts bis zur Flexura duodeni secunda erstrecken könne und in einer zweiten Arbeit (7) davon spricht, dass die Treitz'sche Hernie mit der charakteristischen Begrenzung ihrer Bruchpforte durch die Vena mesent. inf. und Art. colica sin. auch bei Vorhandensein und Verbleiben seiner Retroeversio in ihrer normalen Anordnung oder bei primärem Mangel der Retroeversio vorkommen könne, so geht hieraus deutlich hervor, dass er eine andere Grube im Auge hatte wie Treitz. Höchst wahrscheinlich ist die Retroeversio mesogastrica Grubers identisch mit dem später von Broesike (2) beschriebenen Recessus duodenojejunalis posterior, einer in der natürlichen Lage der Flexura duod.-jej. im wesentlichen hinter derselben gelegenen, nach oben oder links oben offenen, nach unten zu zwischen Duodenum ascendens und hintere Bauchwand sich einschiebenden Bauchfelltasche, welche dadurch zustande kommt, dass von der hinteren Wand der Flexur zwei parallele Bauchfellfalten zur hinteren Rumpfwand verlaufen.

Landzert (14) beschreibt in der Gegend der Flexura duodenojejunalis zwei Taschen, eine grössere, übereinstimmend mit der von Treitz beobachteten, und eine kleinere, welche

er für die eigentliche Fossa duod.-jej. hält, die aber mit dem eben beschriebenen Recessus identisch ist. Weil diese Tasche mit ihrem blinden Ende nach rechts unten gerichtet ist, so verlegt Landzert in dieselbe die Entstehung der rechtsseitigen Hernien.

Jonnesco (10), welcher sich eingehend mit den peritonealen Taschen in der Umgebung des Duodenum beschäftigte, unterscheidet drei Gruben: Fossette duodénale inférieure (non vasculaire), Fossette duodénale supérieure und Fossette duodéno-jejunale ou mésocolique. Von der ersten Grube, welche der Tasche hinter dem unteren Horn der Treitz'schen Plica duod.-jej. entspricht, sollen nach Jonnesco die rechtsseitigen Hernien ihren Ausgang nehmen, die linksseitigen von den anderen zwei Gruben.

Eine wesentliche Klärung der etwas in Verwirrung geratenen Begriffe brachte Broesike mit seiner umfassenden Monographie über die retroperitonealen Hernien und Bauchfelltaschen. Er unterscheidet in der Gegend der Flexura duod.-jej. sechs Recessus: 1. Rec. duod.-jej. sinister sive venosus, identisch mit dem oberen Horn der Treitz'schen Fossa in den Fällen, in welchen die Vena mesent. inf. im freien Rande der Plica verläuft; 2. Rec. duod.-jej. post, der bereits oben erwähnt wurde; 3. Rec. duod.-jej. sup.; 4. Rec. intermesocolicus transversus; 5. und 6. Recessus duod.-mesocolicus inf. und sup.

Der Rec. duod.-mesoc. inf. entspricht Jonnescos Fossette duodénale inf., also dem unteren Horn der Treitz'schen Fossa. Gemeinsames Vorkommen dieser einzelnen Recessus ist häufig, am häufigsten die Kombination des Recessus venosus mit dem Rec. duod.-mesocol. inf., was zu der peritonealen Formation führt, welche Treitz als Typus seiner Fossa duod.-jej. aufgestellt hat.

Was nun die Entwicklung von Hernien in diesen verschiedenen Recessus anlangt, so kommt Broesike zu dem

Schluss, dass die Entstehung rechtsseitiger Hernien in irgend einer dieser Taschen eine mechanische Unmöglichkeit sei, weil in allen Fällen, wo die Bildung einer Hernie überhaupt möglich ist, der Bruch sich nach links ausdehnen müsste.

Die Entstehung rechtsseitiger Hernien verlegt Broesike in einen ganz anderen Recessus, den er selbst zweimal beobachten konnte und der vor ihm wahrscheinlich nur einmal von Gruber (8) gesehen, aber als verlagerte Fossa duod.-jej. gedeutet, nach ihm, soweit ich die Literatur überblicken kann, überhaupt nicht mehr beschrieben wurde. Auch Schwalbe (20) konnte ihn unter 150 Fällen, die er eigens auf die peritonealen Recessus untersuchte, niemals finden. Broesike benannte ihn Recessus parajejunalis sive mesenterico-parietalis. Dieser Recessus kann sich nach ihm[1]) nur dann vorfinden, wenn das Anfangsstück des Jejunum auf eine kürzere oder längere Strecke mit der hinteren Bauchwand verlötet ist. In dem ersten Falle, den er beschreibt, war das Duodenum zunächst normal entwickelt; von der normal gelagerten Flexura duod.-jej. aus zog sich der verlötete Anfangsteil des Jejunum ein wenig schräg nach rechts und unten, d. h. das Jejunum hatte hier kein Gekröse, sondern war unmittelbar an die Vorderfläche der Pars ascendens duodeni und an die hintere Bauchwand angewachsen. Erst in der Höhe des vierten Lendenwirbels bekam dasselbe ein freies Mesenterium. „Hob man nun den freien Anfangsteil des Jejunum in die Höhe, so zeigte sich hinten und rechts von demselben eine Grube, der oben so bezeichnete Recessus parajejunalis, welcher rechts und unten von der an dieser Stelle konkaven Wurzellinie des Dünndarmgekröses, oben von dem Ende des angelöteten Jejunum-Abschnittes, links von einer bei starkem Zug besonders deutlich hervortretenden Peritonealfalte begrenzt war. . . . . Liess

[1]) a. a. O. pag. 137 ff.

man das Jejunum heruntersinken und versuchte man hinter diesem Darmteil den Finger in den Recessus hineinzuschieben, so zeigte sich noch deutlicher, dass sich der letztere ein wenig nach rechts von dem Jejunum zwischen das Mesenterium und das Peritoneum parietale hineinschob."

In dem zweiten Falle war der retroperitoneale Teil des Jejunum etwas länger und zeigte einen mehr gewundenen Verlauf; wiederum fand sich hinter der Übergangsstelle des verlöteten in den freien Teil des Jejunum, die rechts von der Art. iliaca communis gelegen war, eine kleine von scharfem, halbmondförmigem Rande umgebene Tasche vor, in welche man ein Fingerglied einführen konnte und welche sich gewissermassen in die Haftlinie des Mesenteriums, also zwischen das letztere und das Peritoneum parietale, hineinschob. Der freie Anfangsteil des Jejunum erschien in diese Tasche gleichsam eingebettet.

Die Genese dieses Recessus stellt sich Broesike so vor, dass es „während des embryonalen Lebens zu einer Verlötung der oberen Jejunum-Schlinge mit der Vorderfläche des Duodenum ascendens und der hinteren Bauchwand kam. Dagegen war die Verlötung der gemeinschaftlichen Mesenterialplatte für das Jejuno-Ileum, Colon ascendens und transversum gerade am Anfang des freien Jejunum-Abschnittes ein wenig unterbrochen; sie ging von hier aus nicht in gerader Linie zur Fossa iliace dextra, sondern der Verlötungsstreifen bildete, der Fossa parajejunalis entsprechend, einen nach rechts konvexen Bogen, um dann in der gewöhnlichen Weise weiter zu verlaufen". Broesike stellt also in dieser genetischen Erklärung keinen Kausalnexus zwischen Verlötung des Jejunum und Bildung des Recessus auf; in Konsequenz davon gibt er auch an anderer Stelle die entwicklungsgeschichtliche Möglichkeit des Vorkommens eines derartigen Recessus an irgend einem beliebigen Punkte der Mesenterialwurzel und ohne Verlötung des Jejunum vollkommen zu.

Um jedoch die Bildung einer Hernia parajejunalis zu ermöglichen, müssen beide Momente, die Verlötung des Jejunum und gleichzeitig ein genügend tiefer Recessus parajejunalis am Endpunkte dieser Verlötung gegeben sein; denn wenn an der Stelle des Recessus der benachbarte Darm frei beweglich ist, so ist nicht einzusehen, welche Kraft ihn dazu veranlassen sollte, sich in die Pforte einzuzwängen, nachdem, wie schon Treitz betonte, Erhöhung des intraabdominellen Druckes keine ätiologische Rolle bei den inneren Hernien spielt. Wenn dagegen die Verlötung des Jejunum gerade dort aufhört, wo sich der Recessus befindet, so muss der freie Anfangsteil des ersteren durch die Wucht der andrängenden Speisemassen geradezu in den letzteren hineingepresst werden. Notwendig ist dabei nur noch, dass der Rand an der Öffnung der Tasche eine gewisse Resistenz besitzt, weil er sonst einfach beiseite geschoben würde; und dies ist dann der Fall, wenn ein grösseres Gefäss, wie die Art. mesent. sup. oder ileocolica, in ihm verläuft. In den zwei von Broesike beobachteten Fällen von Recessus parajejunalis fand sich in dem vorderen Rande kein Gefäss. Hierin sieht Broesike den Grund, weshalb der Recessus als solcher erhalten blieb und sich keine Hernie bildete, die sich sonst bei Vorhandensein eines resistenten Bogens notwendigerweise hätte entwickeln müssen. Da sich bei normaler Lage des Colon ascendens der Recessus stets nach rechts zwischen die Wurzellinie des Dünndarmgekröses und die hintere Bauchwand hineinschiebt, so muss der Bruchsack stets in der rechten Bauchhälfte liegen.

Demgemäss stellt Broesike als charakteristische Merkmale der Hernia parajejunalis folgende Punkte auf:

1. Von dem Anfangsstück des Jejunum ist ein grösserer oder kleinerer Abschnitt mit der hinteren Bauchwand verlötet.

2. In dem vorderen Rande der Bruchpforte (oder

wenigstens in der Nähe derselben) verläuft bei normalem Tiefstand des Coecum die Art. mesent. sup. bezw. ilio-colica.

3. Nach dem Herausziehen des Darmes verläuft unter den gleichen Voraussetzungen die Wurzellinie des Dünndarmgekröses längs des vorderen Randes der Bruchpforte.

4. Der Bruchsack liegt entweder ganz oder doch zum grössten Teil in der rechten Bauchhälfte.

Von dieser so charakterisierten Hernie hat Broesike selbst zwei gesehen und in der Literatur sieben Fälle gefunden, welche er teils mit Bestimmtheit, teils mit Wahrscheinlichkeit für parajejunale Hernien anspricht. Es sind dies die Fälle von Klob, Gruber, (8) Moutard-Martin, (15) Zwaardemaker, (26) Guérard-Marchant[1]) Quénu,[1]) Fürst. (5)

Nach Broesike veröffentlichten noch Beobachtungen über rechtsseitige Hernien: Barrs, (1) Clarke, (3) Rose, (18) Neumann, (17) Küppers, (13) Moyihan (16) und E. Schwalbe. (20)

Bevor ich jedoch auf Einzelheiten dieser Arbeiten, namentlich soweit sie Abweichungen von den Ansichten Broesikes darstellen, eingehe, sei es mir gestattet, die Beschreibung eines Falles zu bringen, welcher die von Broesike geforderten charakteristischen Merkmale einer parajejunalen Hernie an sich trägt und der im pathologischen Institut zu München zur Beobachtung kam.

Es handelte sich um die 80jährige Frau E. W., welche mit den Erscheinungen eines alten Herzfehlers in das Krankenhaus kam, acht Tage vor ihrem Tode einen Schlaganfall erlitt und am 17. Februar 1907 starb. Während des Aufenthaltes im Krankenhaus bestanden nie Erscheinungen, welche auf einen Krankheitsprozess im Abdomen schliessen liessen.

---

[1]) Publiziert bei Jonnesco, (11) pag. 261 ff.

Die zwölf Stunden nach dem Tode am 18. II. 07 von Herrn Privatdozenten Dr. Rössle vorgenommene Sektion*) ergab als anatomische Diagnose: Grosse Blutung in die rechte äussere Kapsel; Thrombose der rechten A. fossae Sylvii; Herzhypertrophie, chronische Endocarditis der Mitralis; starke Sklerose der Aortenklappen. — Sklerose von Aorta, Coronar- und peripheren Arterien. Chronische Bronchitis und Emphysem der Lungen, terminale Pneumonie des linken Unterlappens mit beginnender Abszessbildung, Stauung in Leber und Milz, Infarktnarben der Nieren, chronische Nephritis. Fibrinöse Pleuritis im Bereich des linken Unterlappens. Rechtsseitige Hernie des ganzen Dünndarmes.

Aus dem Protokoll sei lediglich das hervorgehoben, was in Hinsicht auf den letztgenannten Befund von Wichtigkeit ist:

145 cm lange, 27 kg schwere Leiche einer alten, stark abgemagerten Frau . . . . . Bei Eröffnung der Leibeshöhle ist das Netz nur wenig über die Gedärme gebreitet; das Quercolon läuft in einer tief nach abwärts reichenden Schlinge. Die sämtlichen Dünndärme sind in einen dünnen, membranartigen Sack eingehüllt, dessen untere Begrenzung hinter dem Coecum über das Kreuzbein gegen die Flexura sigmoidea verläuft und mit dem Colon sigmoideum durch Adhäsionen verbunden ist. Im kleinen Becken kein fremder Inhalt; die Adnexe in gehöriger Lagerung. . . . . Der ziemlich lange, aber enge Magen enthält eine reichliche Menge kotigen Inhalts; Schleimhaut des Fundus mit fleckigen Blutungen versehen; gegen den Pylorus zu ist sie etwas dick, stark gefaltet, ebenfalls von Blutungen durchsetzt, sonst blass und schiefrig gelb. Pylorus ziemlich eng. Auch die Duodenalschleimhaut schiefrig; das untere Duodenum auffallend weit.

---

*) Sektions-Journal Nr. 166. 1907.

Der Darm wurde mit dem parietalen Peritoneum der hinteren Bauchwand im Zusammenhange herausgenommen und in Formalin konserviert.

Dieses Präparat wurde mir von Herrn Dr. Rössle zur Beschreibung überlassen, wofür ich gleich an dieser Stelle meinen ergebensten Dank aussprechen möchte.

Das Präparat umfasst den gesamten Darmtraktus, angefangen von der Pars descendens duodeni mit einem Teile des Pankreas bis zum Rektum.

Bei der Betrachtung von vorne bietet sich folgendes Bild[1]): Die ganze rechte Seite des Präparates (bezogen auf den Situs in der Leiche) wird eingenommen von einem grossen zartwandigen Sacke,, welcher das Convolut der Dünndarmschlingen hindurchscheinen lässt. Ausserhalb des Sackes befinden sich lediglich der Dickdarm und ein kleines Stück des Ileum unmittelbar vor der Bauhin'schen Klappe. Mit seinem fast quer gelagerten Anfangsteil überdeckt der Dickdarm den linken oberen Abschnitt des grossen Bruchsackes, während er in seinem weiteren Verlaufe um das Präparat nach oben, links und links unten gewissermassen einen Rahmen bildet.

Verfolgt man den Verlauf des Darmes, vom Rektum ausgehend, genauer, so zeigt sich, dass dieses wie auch das stark S-förmig gekrümmte und das im Bogen nach oben ziehende, mit dem parietalen Peritoneum verlötete Colon descendens in ihrer Lage vom normalen Situs nicht wesentlich abweichen. Unter scharfer Knickung nimmt der Darm nunmehr eine

[1]) Vergl. hiezu die beigegebene Abbildung. In der Leiche war die hier nach vorne sehende Wand des Bruchsackes, entsprechend dem Relief der hinteren Bauchwand, mehr nach rechts-vorne gewendet, wodurch auch das Coecum mehr nach vorne zu liegen kam. Dieses ist ausserdem in der Figur etwas nach aufwärts geschoben, um die Adhäsionen mit dem S-romanum besser sichtbar zu machen; das Colon ascendens verlief also in Wirklichkeit etwas steiler.

quere Richtung an und zieht mit einem wohl ausgebildeten Mesocolon versehen unter reichlichen, ausgiebigen Krümmungen leicht abfallend nach der rechten Seite bis an das rechte obere Eck des grossen Bruchsackes.[1]) Die eben erwähnte scharfe Knickung ist als die Flexura coli sinistra anzusprechen, denn hier beginnt im Präparate die Ansatzlinie des grossen Netzes an der Taenia omentalis. Unmittelbar vor ihr ist das Endstück des Colon transversum durch Gasansammlung fast kugelig aufgetrieben.

Das grosse Netz ist durch Narbenzüge, welche sich zwischen den Schenkeln der Schlingen des Colon transversum ausgebildet haben, stark retrahiert. Der andere Endpunkt seiner Ansatzlinie lässt sich nicht ganz genau bestimmen, denn an der Stelle, wo die Flexura coli dextra vermutet werden müsste, macht der Dickdarm eine zweite scharfe Knickung, derart, dass die beiden Darmschenkel direkt nebeneinander zu liegen kommen. Über sie fällt das grosse Netz unter gleichzeitiger Verlötung mit dem Darm herab. Dass es sich hiebei um einen sekundären Prozess handelt, ist daraus ersichtlich, dass die scheinbare Abgangslinie das Omentum maius hier nicht mehr mit einer Tänie zusammenfällt.

Von der eben beschriebenen Knickung ab zieht der Dickdarm fast horizontal wieder nach der linken Seite hinüber, also nahezu parallel dem Colon transversum, so dass das obere Ende des Colon ascendens in nächste Nähe des Colon sigmoideum zu liegen kommt, während sich das Coecum bogenförmig der Krümmung des Colon descendens anschmiegt und mit dem Scheitel seines blinden Endes der Flexura coli sinistra zustrebt, wie aus dem Verlauf der durch die Schleimhaut (des hier aufgeschnittenen Darmes) schimmernden Tänie zu

[1]) In der Zeichnung sind, um die Uebersicht nicht zu stören, einige dieser Windungen im Verlaufe des Colon transversum weggelassen. Das Quercolon erscheint dadurch kürzer, als es tatsächlich ist.

vermuten ist. Der von der Rückwand des Coecum abgehende Processus vermiformis kommt mit seinem Ende am oberen Rande des Darmes zum Vorschein. Er ist nirgends mit der Umgebung verwachsen; am Mesenteriolum findet sich zwischen Wurmfortsatz und der Einmündungsstelle des Ileum ein deutlich ausgebildeter Recessus ileo-appendicularis.

Die Kuppe des Coecum selbst ist allseitig vom Peritoneum überzogen, dagegen ist die hintere Wand des analwärts folgenden Abschnittes mit dem parietalen Peritoneum verlötet, während das Colon ascendens die hintere Bauchwand verlässt, um in die vordere Wand des Bruchsackes überzugehen. An dieser Stelle ziehen vom unteren Rande des Darmes aus mit Narbenzügen durchsetzte Adhäsionen herab zum Colon sigmoideum. In ähnlicher Weise spannt sich zwischen dem oberen Rande des Colon ascendens und dem unteren Rande des Colon transversum ein derbes Peritonealblatt aus, welches, nach rechts bis zur Flexura coli dextra verfolgbar, kulissenartig vorspringend mit freiem, linkem Rande endet, der, etwa in der Höhe der Bauhin'schen Klappe ansetzend, zunächst senkrecht nach aufwärts verläuft und dann im Bogen der linken Flexur zustrebt. Eine kleine Arterie und ihre Begleitvene verlaufen nahe dem Rande dieses Bauchfellblattes, welches keinerlei deutliche narbige Streifen erkennen lässt.

Ausserdem zieht noch von der hinteren Seite des Blinddarms eine ziemlich flache Bauchfellfalte bogenförmig nach aufwärts zur Gegend der linken Flexur, wo ihr durch feine fibröse Züge verstärkter freier Rand mit dem Rande des soeben geschilderten Blattes zusammenfliesst.

Damit ist der Eingang zu der oberhalb des Blinddarmes sichtbaren Peritonealgrube allseitig begrenzt, welche links unten ziemlich flach, nach rechts oben an Tiefe allmählich zunimmt. Der Grund der Grube wird in den unteren drei Viertelu vom Peritoneum parietale, d. h. vom Mesocolon des-

cendens gebildet, während der Rest dem Mesocolon transversum zufällt, das, aus dem Niveau der hinteren Bauchwand nach vorne tretend, die Grube von obenher überdacht. Durch den Grund der Grube verläuft in ihrem rechten Abschnitt nach abwärts ein grösseres Gefäss, welches schräg nach links oben einen Ast entsendet, der sich zur Flexura coli sinistra und zum Colon descendens verzweigt, offenbar die Art. mesent. inf. mit der Art. colica sin. wie auch durch nachträgliche Präparation sicher gestellt wurde.

Nach rechts hin endigt nun die Grube nicht blind, sondern man gelangt, gedeckt von der Kulisse zwischen Colon ascendens und transversum, etwa 2 cm rechts vom Kulissenrand in einen für zwei Finger bequem durchgängigen Peritonealring, in dessen oberer und vorderer Circumferenz der harte rundliche Strang einer Arterie zu fühlen ist. Durch diesen Ring tritt auch das unterste Ende des Ileum aus dem grossen Bruchsack heraus, der den gesamten Dünndarm beherbergt. Ein zweites (zuführendes) Darmstück ist in dem Ring nicht zu fühlen.

Die Hernie selbst hat ungefähr die Form und die Grösse einer Jakobinermütze, deren Spitze nach links abwärts sieht, deren konvexe Kante nach rechts, deren konkave nach links und deren breite Basis nach oben, d. h. gegen das Colon transversum, gewendet ist. Die vordere Fläche ist mässig gewölbt, die hintere lässt in ihrem rechten oberen Teil den Eindruck der rechten Niere erkennen.

Der Bruchsack, welcher die dünnen Därme allenthalben als zarte durchscheinende, von feinen Gefässen durchzogene, nirgends eine Trübung oder Narben aufweisende Hülle umgibt und nur rechts oben einige leichte Adhärenzen mit dem Netz erkennen lässt, wird zum grössten Teil von dem äusseren Blatt des Mesocolon ascendens gebildet, nämlich in dem ganzen rechts unten vom Colon ascendens liegenden Abschnitt der

vorderen Wand und um die rechte Kante herum auch in dem ganzen rechtsseitigen Abschnitt der hinteren Wand bis zur Verlötungsgrenze mit dem parietalen Peritoneum. An der vorderen Wand des Bruchsackes folgt nach links oben hin noch das schräg verlaufende Colon ascendens; zur Bildung des linken oberen Winkels und der ganzen oberen Wand wird das innere Blatt des Mesocolon ascendens und das ihm flächenhaft angelagerte und mit ihm verlötete rechte Drittel des Mesocolon transversum verwendet.[1]) Die linke Kante enthält die Bruchsacköffnung und der linke obere Teil der hinteren Fläche ist in der Grösse eines halben Handtellers mit der hinteren Bauchwand verwachsen.

An dieser Stelle befindet sich der Eintritt des zuführenden Darmschenkels in den Bruchsack; man bekommt sie erst zu Gesichte, wenn man den Bruchsack um seine linke Kante herum nach der linken Seite wälzt.

Das Duodenum ist am Präparat nur mehr teilweise erhalten; bei der Herausnahme aus der Leiche wurde es unterhalb der Einmündung des Gallenganges abgeschnitten, so dass auch vom Pankreas der ganze Kopfteil fehlt. Von der Schnittfläche an verläuft der Darm, im retroperitonealen Gewebe gelagert, mit leichter Konkavität nach links zunächst 4 cm senkrecht nach abwärts, von da 2 cm horizontal nach links. Hier bildet er eine scharfe Knickung, deren Scheitel gerade noch die Arteria mesent. sup. berührt, und zieht von da $4^1/_2$ cm schräg nach rechts abwärts, um dann, nach vorne umbiegend, in den Bruchsack einzutreten. Das mittlere und letzte Stück des retroperitonealen Darmabschnittes liegen dabei eng aneinander, in entgegensetzter Richtung verlaufend, und sind von gemeinsamem Bindegewebe umhüllt.

[1]) Dass wir es an dieser Stelle mit zwei Mesocola zu tun haben, geht daraus hervor, dass hier die Art. col. dextra und Zweige der Art. colica med., in verschiedenen Schichten verlaufend, sich überkreuzen.

Schneidet man den Bruchsack auf, so gewahrt man, dass die innere Fläche desselben vollkommen glatt und nirgends dem Inhalt adhärent ist. Der Bruchsack besteht überall aus zwei leicht voneinander zu trennenden Bauchfellblättern; nur dort, wo er mit der hinteren Bauchwand verwachsen war, d. i. an der Durchtrittsstelle des Jejunum, ist er einfach, ferner noch auf der Strecke, wo das Colon ascendens die vordere Wand bildet, weil hier durch das Wachstum des Bruches das rechte und linke Blatt des Mesocolon ascendens auseinander gezogen wurden, so dass dem inneren Blatte des Bruchsackes direkt der Darm aufliegt.

Auch die dünnen Därme zeigen untereinander keinerlei Verwachsungen, sie lassen sich leicht nach oben und nach links hin auseinander schlagen, so dass man ihr Mesenterium gut überblicken kann. An der linken Kante des Sackes befindet sich die Bruchpforte, durch welche das Endstück des Ileum austritt. Nur wenig rechts von ihrem oberen Rande entfernt findet sich die Eintrittstelle des Darmes in den Bruchsack. Die Wurzellinie des Mesenteriums zieht von dieser Stelle aus zunächst etwas nach links zum oberen Rande der Bruchpforte und bildet von da an den ganzen oberen und vorderen Rand derselben, so zwar, dass das Mesenterium, welches die obere Umrahmung bildet, eng zusammengerafft, dem grössten Teil des Dünndarmes entspricht, während vom vorderen Rande lediglich das Mesenterium für die letzten Ileumschlingen seinen Ursprung nimmt. Im vorderen Rande der Pforte verläuft die Art. ileo-colica, wie durch genauere Präparation von Ursprung und Verzweigungsgebiet festgestellt wurde. Nach unten hin bekommt die Bruchpforte einen scharfen Rand dadurch, dass von der linken (hier infolge der Drehung des Darmes bei seinem Austritt nach rechts sehenden) Mesenterialplatte des Ileum $3^1/_2$ Fingerbreiten vor der Mündung in das Coecum eine Peritonealfalte abgeht, welche in nach

oben konkavem Bogen nach hinten und etwas rechts verlaufend, die Bruchpforte nach unten und hinten begrenzt. Die letzten Ausläufer dieser im Bereich der hinteren Bauchwand nur durch leichten Zug darstellbaren Falte verlieren sich in der Gegend der Eintrittsstelle des Jejunum. Aus diesen Verhältnissen in der unteren Begrenzung des Bruchringes ist zugleich ersichtlich, dass das Coecum in keine Beziehung zur Bruchpforte getreten ist, das Vorhandensein einer retrocoecalen Hernie also, welche beim ersten Anblick des Präparates mit in Betracht gezogen werden könnte, auszuschliessen ist.

Es erübrigt nur noch festzustellen, wie sich die Verhältnisse gestalten, wenn man die Darmschlingen wieder aus dem Bruchsack durch die Pforte austreten lässt. Der Dünndarm kann, vom Ileum angefangen, fast ganz aus dem Bruchsack herausgezogen werden. Nur das Anfangsstück des intraperitonealen Jejunum verbleibt in demselben, etwa auf eine Länge von 2—3 cm, da es ja nicht durch die Bruchpforte, sondern direkt durch die hintere Wand eingetreten ist. Das Verhältnis der Mesenterialwurzel zum Bruchring hat sich nicht verändert. Auch die untere Begrenzung durch die oben beschriebene Falte ist dieselbe. Wohl aber hat sich die Lage des Dünndarmes zur Mesenterialwurzel insofern geändert, als er jetzt nicht mehr rechts, sondern links von derselben liegt, weil er eben hinter derselben vorbeigezogen wurde. Die anfangs beschriebene Bauchfellplatte zwischen Colon ascendens und transversum bildet jetzt um den Dünndarm und sein Mesenterium nach rechts und oben hin einen Bogen und ist mit dem Colon ascendens durch die Entleerung des Bruchsackes etwas nach rechts verschoben. Sie steht also in keinerlei Beziehung zur Bruchpforte.

Der Vollständigkeit halber sei noch eine peritoneale Bildung erwähnt, die sich am untersten Ende des Ileumge-

kröses findet. Am Ansatz des linken Mesenterialblattes am Ileum entspringt kurz vor der Einmündung des Darmes in das Coecum eine Falte mit freiem Rand nach oben, welche gegen die Gekröswurzel hin zieht und nach kurzem Verlauf wieder mit dem Mesenterium verschmilzt. Auf diese Weise entsteht eine taschenförmige Bildung, welche als rechte Wand des Mesenterium, als linke die Falte hat, hinten von der Verlötungslinie dieser beiden Gebilde, vorn vom Ileum begrenzt wird. Nach oben zu offen, endigt die Tasche unten mit einer Spitze im unteren Winkel zwischen Ileum und Coecum. Das blinde Ende stösst mit der Spitze des Rec. ileo-append. unmittelbar zusammen. Ob dieser Bildung irgend eine besondere Bedeutung zuzuerkennen ist, möchte ich nicht entscheiden. Eine allerdings nicht systematische Suche in der Literatur zeitigte kein Ergebnis. Jedenfalls ist sie nicht zu den Recessus in der Umgebung des Coecum zu rechnen, da sie ja nicht dem parietalen Peritoneum, sondern dem freien Mesenterium angehört. Höchstens die hintere Verlötungslinie mag im Niveau der hinteren Bauchwand gelegen haben, was sich aber nach der Herausnahme aus der Leiche nicht mehr sicher feststellen lässt.

Abgesehen von den genannten finden sich im Präparate keine weiteren Taschenbildungen vor. Auch ein Recessus (duodenojej.) venosus besteht nicht; die Vena mesent. inf. verläuft etwa 3 cm links von der Bruchpforte, ohne eine Bauchfellfalte emporzuheben. In der Gefässverteilung sind keine Anomalien zu konstatieren, ausser dass die Art. colica med. von der Art. mesent. inf. entspringt.

Eine Vergleichung der vorliegenden Beschreibung mit den von Broesike aufgestellten vier Punkten ergibt wenigstens für die drei letzten eine völlige Übereinstimmung. Was den ersten Punkt anlangt, nämlich den retroperitonealen Verlauf des ersten Jejunum-Abschnittes, so ist um deswillen

eine gewisse Reserve geboten, weil in dem Präparate ein grosser Teil des Duodenum und zwar unbekannt, wie viel, fehlte. Jedoch lässt sich meiner Ansicht nach der Verlauf des noch übrigen retroperitonealen Darmes nicht anders deuten, als dass man den ersten Abschnitt als Rest der Pars desc. duodeni, den nach links verlaufenden als Pars ascendens und den nach rechts ziehenden als Anfangsstück des Jejunum auffasst; die starke Knickung wäre dann die Flexura duod.-jej. Denn etwa anzunehmen, das nach rechts verlaufende Darmstück sei nichts anderes als ein Teil der Pars ascendens duod., der seine Richtung geändert habe etwa unter der Zugwirkung seitens der Eingeweide im Bruchsack, widerspricht den bisherigen Beobachtungen bei den inneren Hernien, welche nie eine erheblichere Dislokation des zuführenden retroperitonealen Darmschenkels durch Zug erkennen liessen. Auch wäre dann nicht recht einzusehen, weshalb der Anfangsteil der Pars asc. duod. unverändert seine Lage beibehalten hätte, da aus dem Präparat kein Grund zur Annahme einer stärkeren Fixation desselben zu entnehmen ist. Auffallend möchte vielleicht nur, wenn wir somit für unseren Fall die Auffassung Broesikes gelten lassen, die abnorme Kürze der Pars ascend. duod. erscheinen. Diese ist jedoch nach den Untersuchungen von His(9) und Broesike[1]) gar kein integrierender Bestandteil des Zwölffingerdarmes, sondern gehört entwicklungsgeschichtlich der Nabelschleife (der fünften Embryonalwoche) an und ist in ihrer Ausbildung nicht konstant; in seltenen Fällen vermisst man sie sogar vollständig.

Dass in dem vorliegenden Falle noch mancherlei Abweichungen von dem typischen Entwicklungsvorgange stattgefunden haben, geht auch daraus hervor, dass das Colon

[1]) a. a. O. pag. 149 ff.

ascendens nicht mit der hinteren Bauchwand verlötete, was nach Toldt(21) um den sechsten Fötalmonat vor sich gehen, jedenfalls bei der Geburt vollendet sein sollte, sondern ein freies Mesocolon behielt. So wurde es möglich, dass die Hernie bei ihrer Ausdehnung sich nicht im Rahmen des Colon-Carrés hielt, sondern im wesentlichen das äussere Blatt des Mesocolon ascendens vorwölbte, wie beispielsweise auch bei dem ersten Fall Broesikes und beim Falle Grubers. Es ist selbstverständlich nicht angängig, aus diesem Verhalten des Colon ascendens zum Bruch den Schluss zu ziehen, dass die Hernienbildung zu einer Zeit eintrat, bevor physiologischerweise die Verlötung des Colon mit der hinteren Rumpfwand stattgefunden hatte (also vor dem sechsten Fötalmonat), und dass wegen der Hernienbildung die Verlötung dann definitiv unterblieben sei. Denn für diese Zeit fehlt eine treibende Kraft für die Hernienbildung. Das Ausbleiben dieser Verlötung scheint vielmehr oft in einem Konnex mit dem Vorhandensein eines retroperitonealen Jejunum-Abschnittes zu stehen. Wenigstens deuten hierauf die Befunde von Mesenterium commune seitens Treitz, Gruber(8) und Schiefferdecker,(19) bei gleichzeitiger Verlötung einer Jejunumschlinge mit der hinteren Rumpfwand. Offenbar wird dadurch die Rechtswanderung des Dickdarmschenkels erschwert.

Das Zustandekommen des im besprochenen Präparate gegebenen definitiven Zustandes stelle ich mir so vor, dass sich zunächst die Hernie auf Kosten des äusseren Blattes des freien Mesocolon ascendens entwickelte, dabei das Colon ascendens nach oben verschob, wo es in Berührung mit dem an einem ziemlich langen Mesenterium hängenden Colon transversum kam und Verlötungen mit ihm einging. In dem Masse, wie sich die Hernie durch Hereinziehen immer neuer Darmschlingen vergrösserte, musste sie sich, nachdem die

untere Bauchregion bereits ausgefüllt war, nach oben zu ausdehnen und beanspruchte auch das linke Blatt des Mesocolon ascendens zu ihrer Bedeckung. Da die Verwachsungen zwischen dem Colon ascendens und transversum vermutlich dem Ausdehnungsbestreben der Hernie einen geringeren Widerstand entgegensetzten als das oben anliegende Mesocolon transversum, so wurden sie gedehnt und zu einer Platte ausgezogen. Dass die Hernie sich zunächst nach rechts unten und erst bei weiterem Wachstum auch nach links oben zu ausdehnte, entnehme ich dem Befunde am Präparate, welcher zeigte, dass in dem Bruchsack das Jejunum mehr die rechts unten gelegenen Partien und die Spitze, das Ileum die links oben gelegene Region einnahm.

Was nun die Entstehung intraabdominaler Hernien im allgemeinen anlangt, so hat schon Treitz darauf hingewiesen, dass die auslösenden Momente, welche wir für die äusseren Hernien kennen, für die inneren nur in ganz geringem Masse herangezogen werden dürfen; Treitz sieht die Hauptursache in Erschütterungen des Körpers, wodurch eine in einem Recessus liegende Darmschlinge, namentlich wenn sie flüssigen Inhalt enthält, langsam die Peritonealtasche ausdehnen muss. Broesike legt, wie schon oben auseinandergesetzt wurde, den Hauptwert auf die Peristaltik; durch die Wucht der andrängenden Speisemassen wird die Hernie gebildet, wenn die anatomischen Vorbedingungen, Verlötung des zuführenden Schenkels und Recessus, gegeben sind. Entsprechend dieser Theorie verlegt er, wie auch Treitz, die Entstehung der intraabdominalen Hernien in die Zeit kurz nach der Geburt, wo die Darmtätigkeit beginnt. Auch andere, wie Schwalbe und Landzert, letzterer zum Teil aus anderen Gründen, sprechen sich bezüglich der Zeit in demselben Sinne aus. Tatsächlich sind auch in diesem Alter schon Hernien beobachtet worden, so von Treitz an einem zwei Monate, von

Broesike an einem 14 Tage alten Kinde. Gruber(6) ist geneigt, eine Entstehung in allen Lebensperioden, häufiger in den vorgeschrittenen, anzunehmen, weil sich nach seiner Statistik die Hernie in zwei Fünftel der Fälle im Alter unter 20 Jahren, in drei Fünftel im Alter über 20 Jahren fand. Dieser Schluss lässt sich jedoch nur dann ziehen, wenn man wüsste, dass jeder der beiden Gruppen die gleiche Gesamtzahl von Sektionen entspricht; das ist im Gegenteil sehr unwahrscheinlich, weil wohl überall weniger Kinder als Erwachsene seziert zu werden pflegen.

Für die Wirkung der Peristaltik spricht vielleicht auch der Umstand, auf den Eppinger(4) hingewiesen hat, dass in Fällen von Retroperitonealhernien das Duodenum immer stark ausgedehnt ist, stärker wie bei anderen Leichen im gleichen Alter; auch in dem vorliegenden Falle findet sich diese Notiz. Dass die Peristaltik endlich auch die wesentliche Ursache für die Vergrösserung der Hernien darstellt, hat neuerdiegs Wilms(25) in mehreren Arbeiten gezeigt.

Mit den von Treitz und Broesike ausgesprochenen Theorien über die Entstehungen innerer Hernien ist implicite auch gesagt, dass jede solche Hernie den Dünndarm vom Beginn des mesenterialen Teiles an enthalten muss. Damit steht der Fall in Widerspruch, welchen Neumann(17) beobachtete. Er fand eine rechtsseitige Hernie mit typischer Bruchpforte, in derselben zwei Darmschenkel, den zuführenden $1^1/_2$ m von der Flexura duod.-jej. entfernt, den abführenden $^3/_4$ m vor der Einmündung in das Coecum. Eine Verlötung des Jejunum mit der hinteren Bauchwand bestand nicht. Neumann akzeptiert trotzdem die Broesike'sche Theorie des Recessus parajej., ja er nimmt sogar an, dass es sich in allen Fällen anfangs um einen dem seinigen ähnlichen Bruch handle und dass die Verlötung des Jejunum erst sekundär eintrete.

Zum Teil durch den Neumann'schen Fall veranlasst, stellte Küppers(13) eine neue Theorie über die rechtsseitigen Hernien auf. Er hält Broesikes Annahme einer primären Verlötung des Jejunum für nicht einwandfrei bewiesen und ist der Ansicht, dass es sich um eine Entwicklungsstörung handelt der Art, dass bei der Rechtsdrehung der Nabelschleife eine oder mehrere Dünndarmschlingen diese Drehung nicht mitmachen und auf der rechten Seite der Art. mesent. sup. zurückbleiben. Wenn nun das Mesocolon ascendens mit der hinteren Bauchwand im Umkreis dieser Schlingen verlötet, sie selbst aber von Verlötung frei lässt, so ist die fertige Hernia retromesenterica da, die sich dann im extrauterinen Leben noch vergrössern kann, indem durch die Darmperistaltik weitere Schlingen hereingezogen werden. Diese Erklärung lässt jedoch, so originell sie auch ist, noch manche Zweifel übrig. Es ist schon nicht recht klar, wie es kommen soll, dass bei der Drehung der Nabelschleife einzelne Schlingen auf der rechten Seite zurückbleiben; denn diese durch das Wachstum der Dünndarmschlingen selbst im Zusammenhalt mit den Raumverhältnissen der Bauchhöhle bedingte Drehung vollzieht sich nach Toldt(21) in der ersten Hälfte des vierten Embryonalmonats, zu einer Zeit, wo der ganze aus der Toldt'schen Nabelschleife hervorgegangene Darm mit seinem Gekröse nur an der Ursprungsstelle der Art. mesent. sup. haftet, die Darmschlingen also noch die denkbar freieste Beweglichkeit besitzen müssen. Ein derartiges Ereignis könnte sich meiner Ansicht nach nur vollziehen, wenn vorzeitige Verlötungen des Darmes mit der hinteren Rumpfwand eintreten; diese Möglichkeit lehnt jedoch Küppers ausdrücklich ab. Ich möchte sie im Gegenteil gerade zur Erklärung des retroperitonealen Jejunums heranziehen. Broesike spricht sich nicht darüber aus, in welcher Periode des Fötallebens die Verlötung des Jejunum-Schenkels stattfinden soll; wenn

man sie in der Zeit kurz vor oder während der Drehung der Nabelschleife verlegt, ist der gewöhnliche Verlauf des retroperitonealen Jejunums nach rechts unten erklärlich, der ohne diese Annahme, wie ich Küppers beipflichten muss, schwer zu verstehen wäre.

Indem sich um die auf der rechten Seite der definitiven Gekrösewurzel zurückgebliebene Darmschlinge Verlötungen zwischen Mesocolon ascendens und hinterer Bauchwand ausbilden, soll nach Küppers die Hernie formiert werden. Wie kommt es nun, dass diese Darmschlinge nicht selbst mit der Bauchwand verlötet, wo doch sonst alle der hinteren Rumpfwand anliegenden Bauchorgane dieses Verhalten zeigen? Toldt(22) sucht den Grund für letztere Erscheinung einmal in der verhältnismässigen Starrheit und Unbeweglichkeit der hinteren Rumpfwand und zweitens in der geringen Beweglichkeit der in Betracht kommenden Eingeweide, vielleicht auch in besonderen Eigentümlichkeiten des parietalen Peritoneums dieser Gegend, etwa dem grösseren Blutreichtum, alles Momente, welche auch für eine auf der rechten Seite zurückgebliebene Dünndarmschlinge zuträfen. Demgegenüber scheint Küppers der Ansicht zu huldigen, dass der der hinteren Rumpfwand anliegende Darm gar nicht die Tendenz zur Verlötung habe, sondern dies gewissermassen nur gezwungen tue, wenn er, hinter der Art. mes. sup. in der Arterienzwinge gefasst, an die hintere Bauchwand angepresst werde. So erklärt er sich wenigstens die regelmässige Verlötung der Pars ascendens duodeni mit der hinteren Bauchwand und betrachtet als Stütze für diese Ansicht den Fall von Clarke,(3) wo die Pars asc. duod. ganz auf der rechten Seite der Art. mes. sup. lag (nicht hinter ihr vorbeizog) und (infolgedessen) ihr freies Mesenterium behalten hatte. Dass jedoch diese Art Fixierung keine notwendige Vorbedingung für die Verlötung darstellt, ist aus dem von mir geschilderten

Falle zu entnehmen, wo ebenfalls, wie bei Clarke, die Flexura duod.-jej. mit ihrer Konvexität gerade noch rechts von der Art. mes. sup. lag und trotzdem mit dem parietalen Peritoneum verlötet war.

Ferner versagt die Küppers'sche Erklärung nach meiner Ansicht für manche Fälle völlig, nämlich da, wo rechtsseitige Hernien bei freiem Mesocolon ascendens vorkommen, so besonders in dem Falle Grubers, wo ein Mesenterium commune bestand, und in dem ersten Fall von Broesike. Wenn das Mesocolon ascendens mit der hinteren Bauchwand überhaupt nicht verlötet, so kann sich auch um die rechts gebliebene Schlinge kein Bruchsack bilden und es kommt nie zu einer Hernie.

Der wichtigste Grund, welcher gegen Küppers spricht, ist jedoch zweifellos der, dass Broesike tatsächlich zwei Fälle von Recessus parajejunalis beobachtet hat. Küppers meint zwar, es habe sich in diesen Fällen „um ein Zurückbleiben eines nur kleinen Darmstückes gehandelt, dem es nach der Geburt gelang, sich selbst zu befreien". Damit ist aber immer noch nicht erklärt, woher es kommt, dass dieser Recessus soweit nach rechts zu liegen kommt, wie aus der Beschreibung und der Figur Broesikes hervorgeht. Nach Küppers müssten wir die Mündung des Recessus immer in der Verbindungslinie zwischen Flexura duod.-jej. und Ileocoecalwinkel, d. i. in der Linie der normal verlaufenden Mesenterialwurzel, zu suchen haben.

Aus diesen Gründen scheint mir die Annahme eines primären Recessus gegenüber der einer Entwicklungshemmung die wahrscheinlichere zu sein. Freilich wird der von Broesike charakterisierte Recessus kaum der einzige Entstehungsort rechtsseitiger Hernien (von den retrocoecalen selbstverständlich abgesehen) sein. In der seit Broesike über diesen Gegenstand erschienenen Literatur findet sich ausser dem

vorliegenden nur noch ein Fall, welcher alle charakteristischen Merkmale aufweist, der von Schwalbe.(20) Rose(18) betrachtet zwar seinen Fall auch als parajejunale Hernie; aus der Beschreibung geht jedoch nicht mit Sicherheit hervor, wie sich das Jejunum verhielt; ebensowenig erwähnt Barrs(1) etwas von einer Verlötung. In dem Falle von Clarke(3) hatte sogar das Duodenum ascendens noch ein Gekröse und der Fall von Neumann(17) unterscheidet sich von allen anderen dadurch, dass die ersten Jejunum-Schlingen überhaupt nicht in die Hernie einbezogen waren.

Diese Verschiedenheiten veranlassten Moynihan,(16) die rechtsseitigen Hernien in zwei Gruppen zu teilen, eine Hernia mesent.-pariet. parajejunalis und eine Hernia mesent.-pariet. paraduodenalis, zu welch letzterer alle Fälle ohne Verlötung des Jejunum, unter ihnen auch die zwei von Moynihan selbst beobachteten, gehören.[1]) Die paraduodenalen Hernien sollen nach ihm in einem Recessus entstehen, welchen schon Waldeyer,(24) allerdings nur an Embryonen, beobachtet hat und den Moynihan zweimal bei Erwachsenen sah. Waldeyer schreibt darüber: „Bekanntlich macht die Art. mes. sup. in ihrem Verlaufe nach abwärts einen nach rechts leicht konkaven Bogen. Ich habe nicht selten bei Embryonen eine im Mesenterium liegende, von der Konkavität dieses Gefässbogens gebildete und begrenzte umfangreiche peritoneale Grube konstatieren können, die mitunter bei starker Prominenz der Arterie bis 0,5 cm Tiefe hatte und mit dem blinden Ende nach abwärts gerichtet war.“ Welche Bewandtnis es mit dieser Grube hat, lässt sich nicht angeben, weil Waldeyer nicht sagt, an welcher Stelle des Mesenteriums er sie ge-

[1]) Leider war es mir nicht möglich, mir die Arbeit Moynihans im Original zu verschaffen. Ich kenne sie nur aus einem Autoreferate: The Arris and Gale Lectures on the anatomy and surgery of the peritoneal fossae. The British Medical Journal 1899, pag. 522.

wöhnlich vorfand. Moynihan scheint anzunehmen, dass sie am Anfange des Mesenterium unter der Flexura duod.-jej. gelegen war; sonst könnte er sie nicht für die paraduodenalen Hernien heranziehen.

Wenn auch die von Moynihan gemachte Einteilung wohl nicht als eine endgültige anzusehen ist, so wird vermutlich die weitere Forschung zu einer ähnlichen Differenzierung der in Betracht kommenden Gruben führen, wie dies mit der ursprünglich einheitlichen Treitz'schen Fossa der Fall war.

Zum Schlusse ist es mir eine angenehme Pflicht, Herrn Obermedizinalrat Prof. Dr. v. Bollinger für die Übernahme des Referates, sowie den Herren Prosektor Dr. Hahn und Privatdozent Dr. Rössle für ihre gütige Unterstutzung bei der Abfassung der vorliegenden Arbeit meinen ergebensten Dank auszusprechen.

Literatur.

1. Barrs: A case of strangulated Retro-peritoneal Hernia (Mesenteric Hernia of Cooper). The Lancet 1891, pag. 256.
2. Brösike: Über intraabdominale (retroperitoneale) Hernien und Bauchfelltaschen. Berlin 1891.
3. Clarke: A case of retroperitoneal hernia. Transact. of the pathol. Soc. of London. Bd. 44. 1893.
4. Eppinger: Hernia retroperitonealis. Prager Vierteljahrsschrift 1870, 4.
5. Fürst: Nordiskt mediziniskt Arkiv, redigeradt of Axel Key. Sextonde Bandet. Tredje Häftet. 1884. Stockholm.
6. Gruber: Über Hernia interna mesogastrica. St. Petersburger med. Zeitschr. 1861. Bd. I.
7. — Zur Hernia interna mesogastrica. St. Petersburger med. Zeitschr. 1862. Bd. II.
8. — Nachträge zu den Bildungshemmungen der Mesenterien. Hernia interna mesogastrica dextra. Virchows Archiv. Bd. 44. 1868.
9. His: Anatomie menschlicher Embryonen. III. 1885.
10. Jonnesco: Sur l'anatomie topographique du Duodénum et hernies duodénales. Progrès médical 1889.
11. — Hernies internes rétro-peritoneales. Paris 1890, G. Steinheil.
12. Klob: Hernia retroperitonealis. Wochenblatt der Zeitschr. der K. K. Gesellschaft der Ärzte in Wien, Nr. 24, 7. Jahrgang. 1861.
13. Küppers: Hernia retromesenterica. Inaug.-Dissert. Berlin 1899.
14. Landzert: Über die Hernia retroperitonealis. St. Petersburger med. Zeitschr. 1871. Bd. II.

15. Moutard-Martin: Anomalie du péritoine. Bulletin de la société anatomique XLV. année 1870. 2ᵉ série, 15ᵉ volume. 1875.
16. Moyuihau B. G. A: On retroperitoneal Hernia. London. Ballière, Tindale and Cox. 1899.
17. Neumann: Fin Fall von operativ geheilter Hernia retroperitonealis mesenterico-parietalis. Deutsche Zeitschr. f. Chirurgie. Bd. 47. 1898.
18. Rose: Die Eigentümlichkeiten der Einklemmung bei inneren Hernien. Deutsche Zeitschr. f. Chirurgie. Bd. 40. 1895.
19. Schiefferdecker: Beiträge zur Topographie des Darmes. Archiv für Anat. u. Physiol. von His u. Braune. 1887.
20. Schwalbe Ernst: Beiträge zur Morphologie und pathologischen Anatomie der Mesenterialbildungen. Zeitschr. f. Morph. u. Anthropol. Bd. VI. 1903.
21. Toldt: Bau- und Wachstumsveränderungen der Gekröse des menschlichen Darmkanales. Denkschriften der k. Akademie der Wissenschaften, math.-naturw. Klasse. Bd. 41. Wien 1879.
22. — Die Darmgekröse und Netze im gesetzmässigen und gesetzwidrigen Zustand. Denkschr. d. k. Akad. d. Wissenschaften, math.-naturw. Klasse. Bd. 56. Wien 1889.
23. Treitz: Hernia retroperitonealis, ein Beitrag zur Geschichte innerer Hernien. Prag 1857.
24. Waldeyer: Hernia retroperitonealis nebst Bemerkungen zur Anatomie des Peritoneums. Virchows Archiv. Bd. 60. 1874.
25. Wilms: Mechanismus der Strangulation des Darmes, Deutsche med. Wochenschr. 1903. Nr. 5.
26. Zwaardemaker: Hernia retroperitonealis incarcerata. Nederlandsh militair Geneskunding Archief van de Landmacht, het Oost-en-West-Indish Leger. 8ᵉ Jaargang, 1ᵉʳ Afleverving 1884. Utrecht.

Lebenslauf.

Als Sohn des derzeitigen Oberstlandesgerichtsrates Christian Braun am 9. November 1882 zu München geboren, besuchte ich daselbst das Maximiliansgymnasium, welches ich im Juli 1901 verliess. Hierauf widmete ich mich dem Studium der Medizin, zunächst an der Universität zu München, wo ich im Februar 1904 die ärztliche Vorprüfung bestand; dann ein Semester lang in Freiburg i/Br. und zuletzt wieder vier Semester in München. Hier beendete ich auch am 6. Dezember 1906 die ärztliche Approbationsprüfung.

Erläuterung zur Figur.

1 Coecum mit Processus vermiformis.

2 Flexura coli dextra.

3 Flexura coli sinistra.

4 Bruchsack, vom rechten Blatte des Mesocolon ascendens gebildet, mit den hindurchschimmernden Dünndarmschlingen.

5 Aus dem Bruchsacke herausziehendes Endstück des Ileum.

6 Sekundär entstandene Peritoneallamelle zwischen Colon ascendens und transversum, welche die eigentliche Bruchpforte in der Radix mesenterii verdeckt.

7 Peritoneum der hinteren Bauchwand (Mesocolon descendens) mit Art. mesenterica inf. und colica sinistra.

8 Untere Fläche des Mesocolon transversum.

9 Peritonitische Verwachsungen zwischen Colon ascendens bezw. Coecum und Colon sigmoideum.

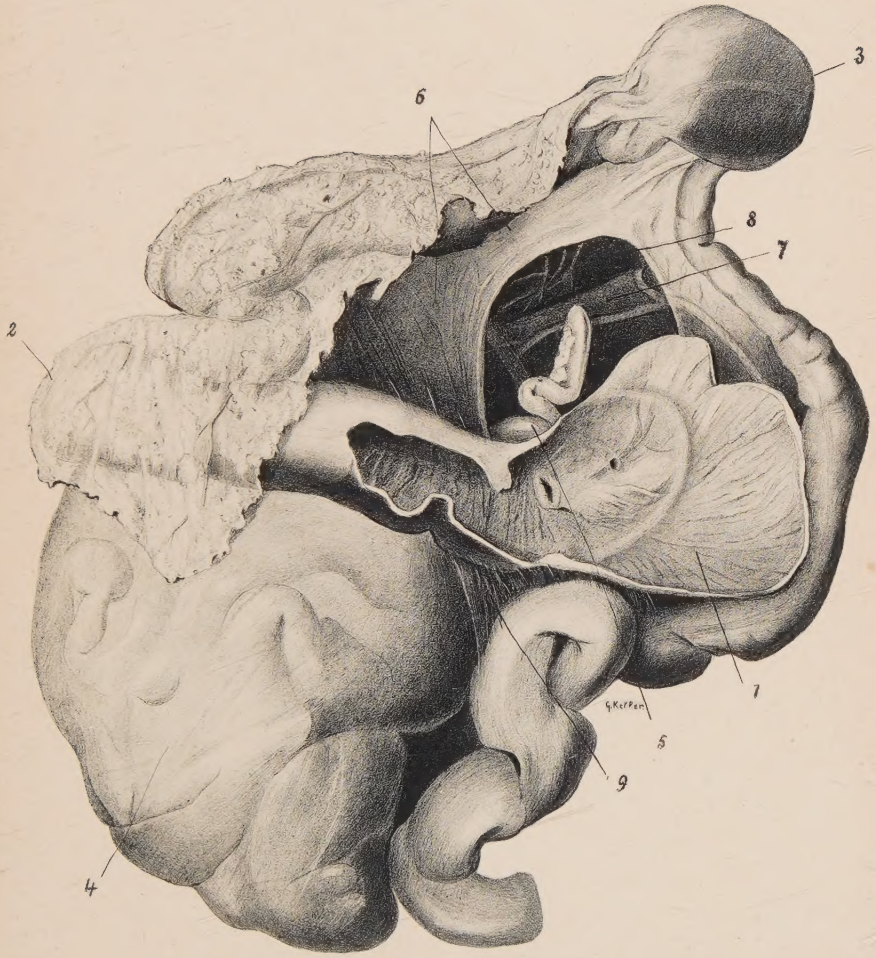
3
6
8
7
2
1
5
9
4